

Dış Hekimleri için Temel Fotoğrafçılık

Dental Fotoğrafa Neden İhtiyacım Var ?

Genel Fotoğraf Teorisi ve DSLR Makine Çalışma Prensipleri

Dental Fotoğrafçılıkta Kullanılan Ekipmanlar

Ağız içi ve Ağız Dışı Çekim Protokolleri



Fotoğrafa
Neden
İhtiyacım
var ?



Motivasyon !!!



BİR RESİM BİR SÖZÜKTEN DAHA FAZLA ŞEY ANLATIR !



DOĞRU

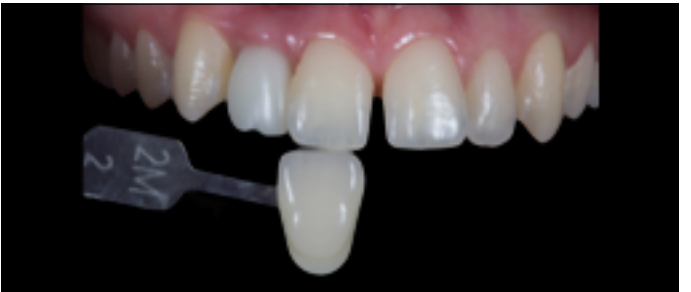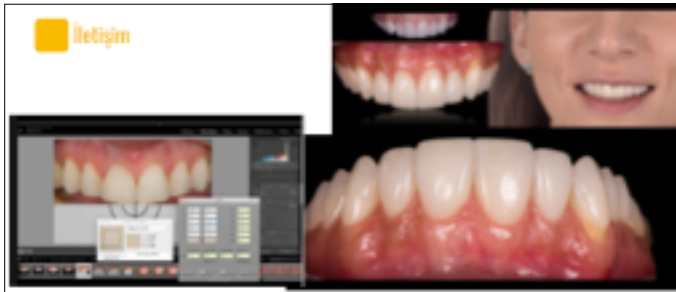

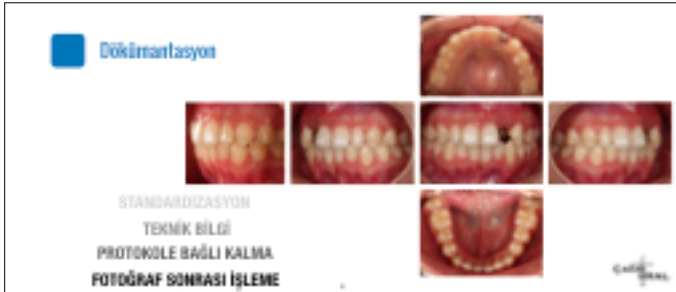YALIN

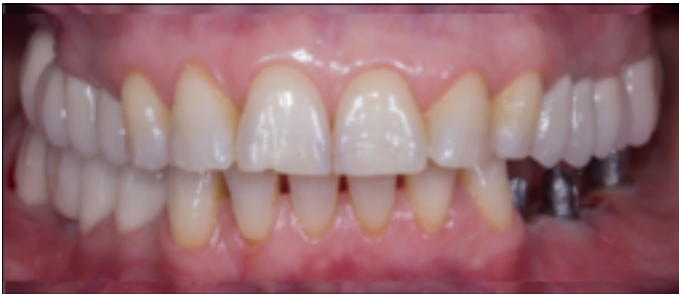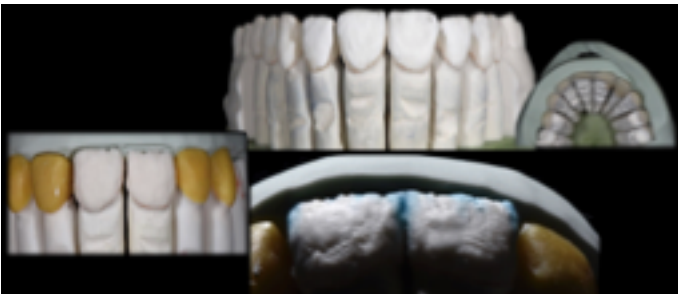
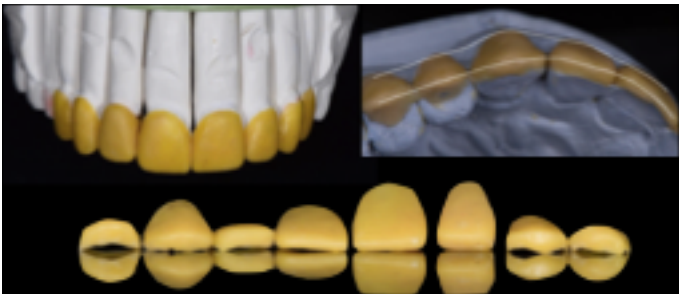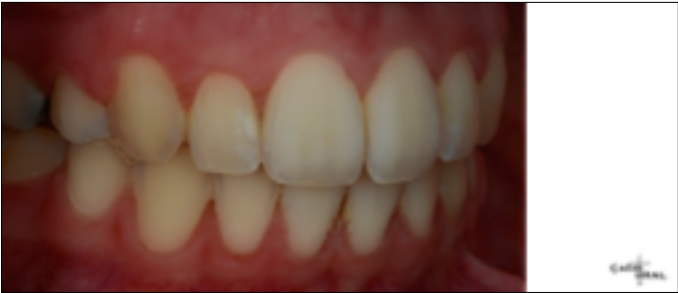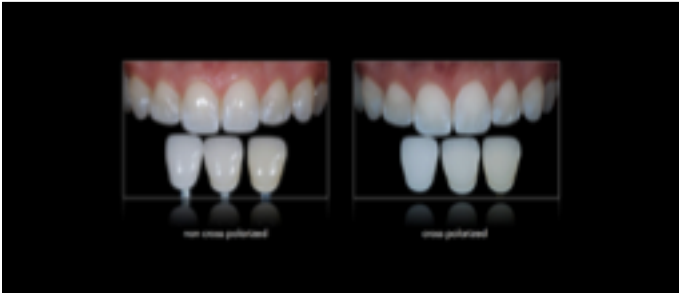
BASİT

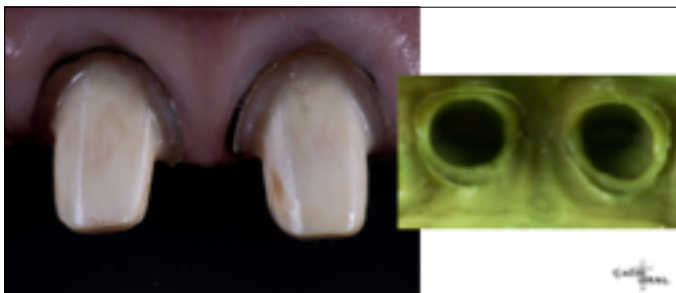
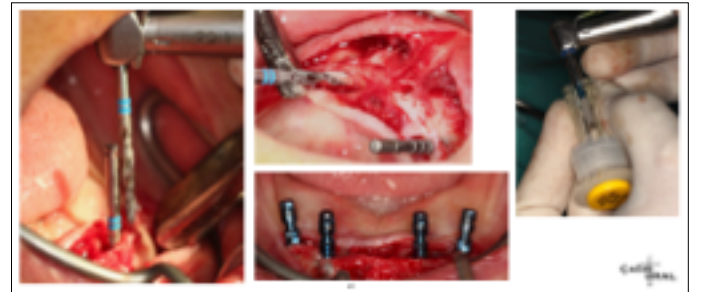
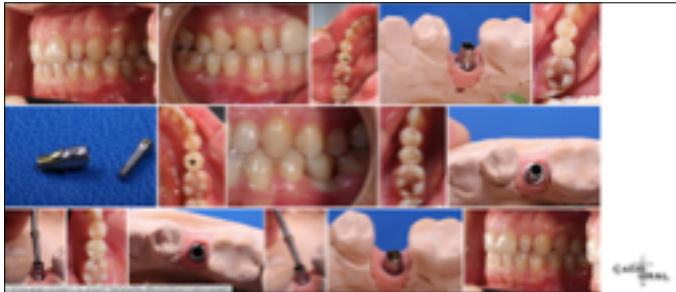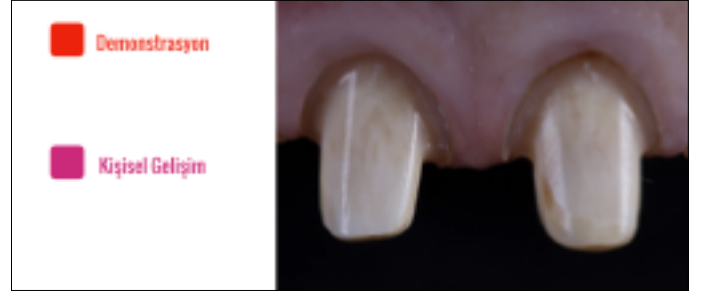
GÜVEN

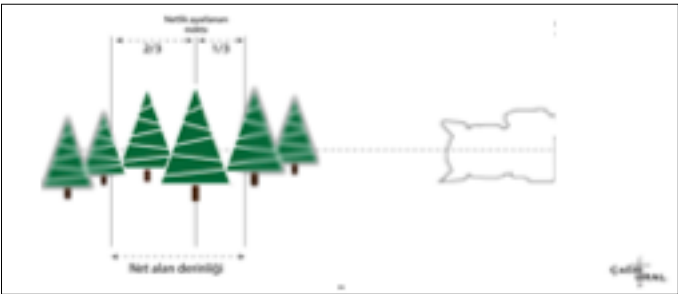
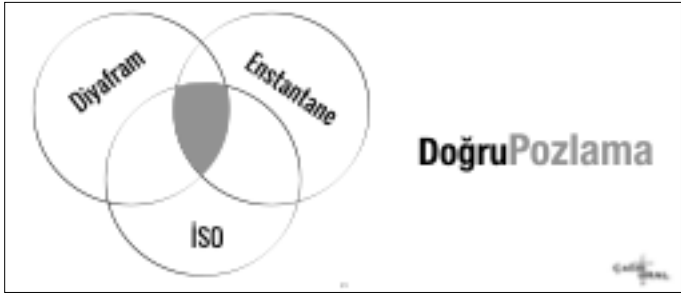
DSLR

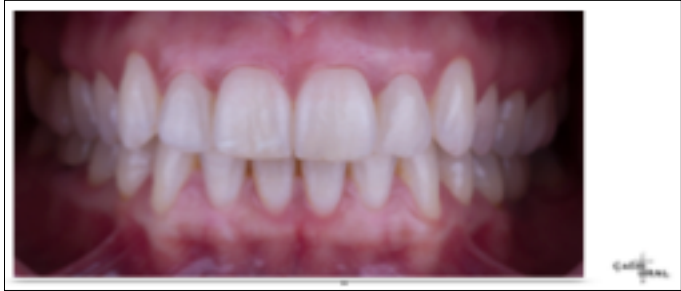
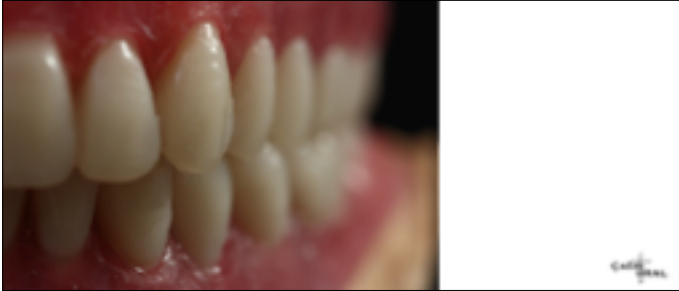Makro Değerlendirme Aracımız

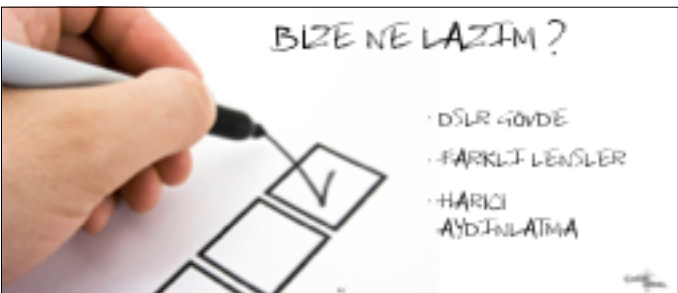
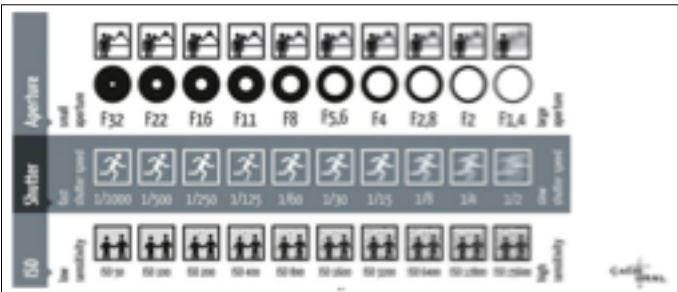

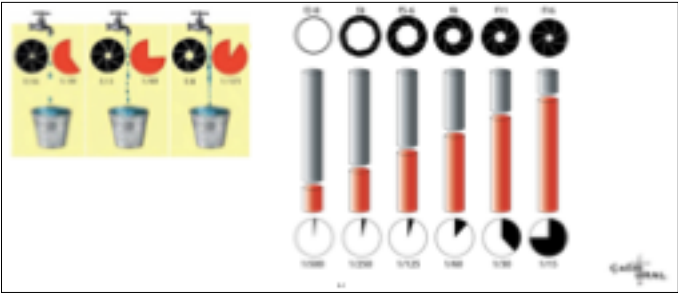















Nelere İhtiyacım Var?

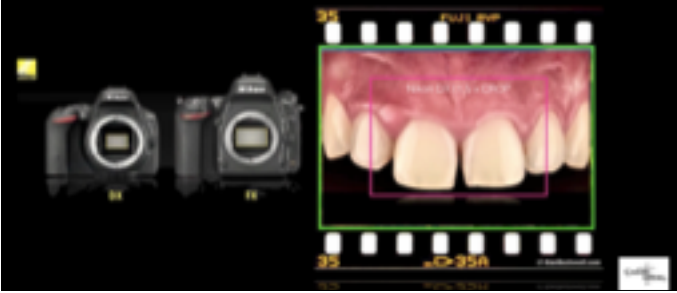
Fotoğraf makinesi + Macro lens + Flaş + Yardımcı araçlar





İhtiyaç Optimal

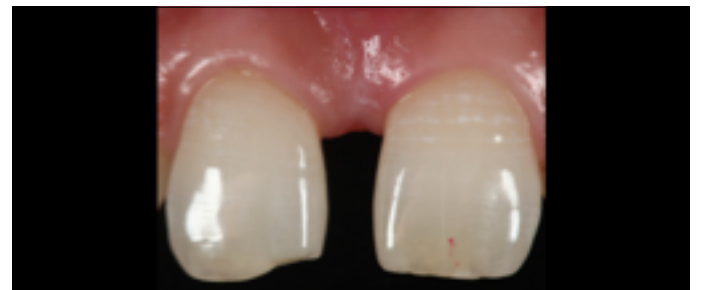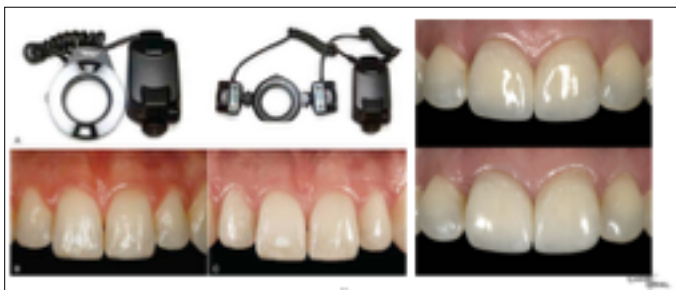

Amaç
Fotoğrafların kullanılacağı yerler
Profesyonel kalite ?













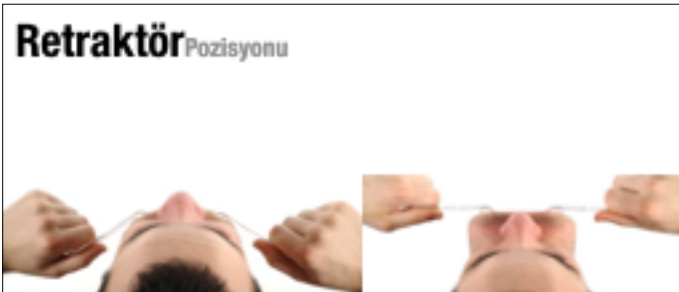**Paraflexlar
Stüdyo ışıkları**



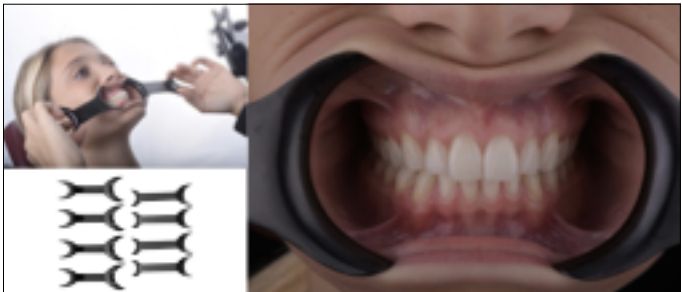
Ekartörler

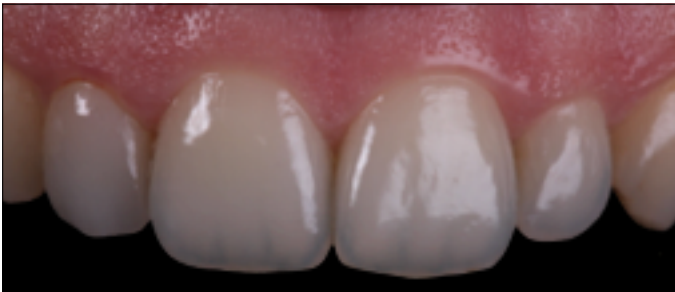
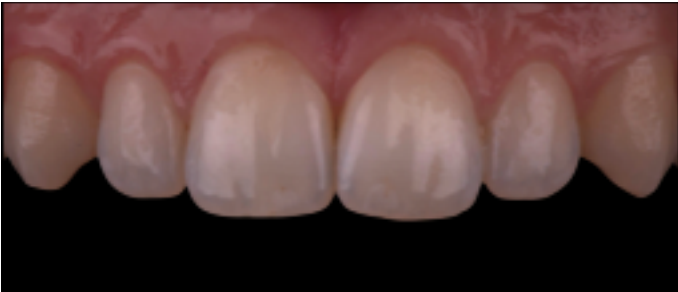
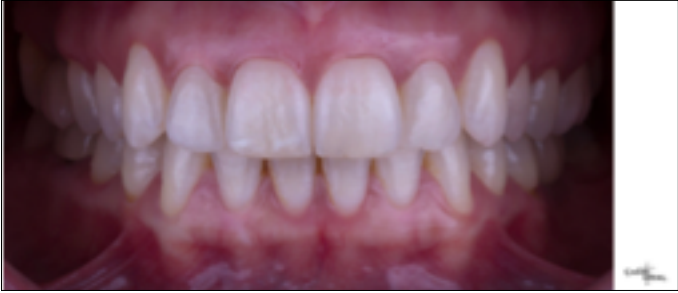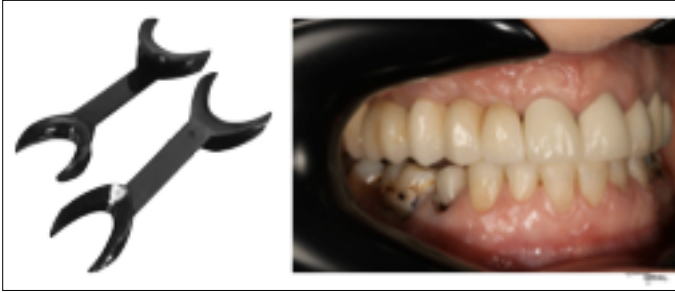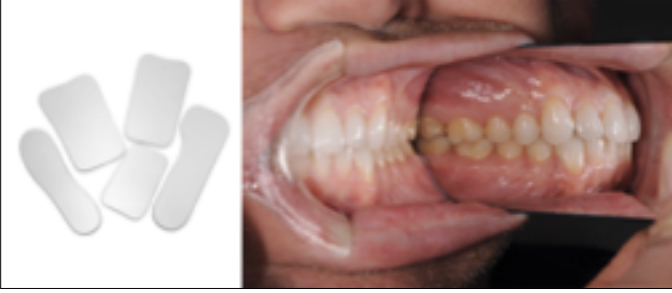Ekartörler



Retraktör Pozisyonu







Hafıza Kartları

YEDERLİ ÇALIŞ

OPTİMAL
BÜYÜKLÜK

GEREKİRSE WI-FI



Ayarlar



**Av (Apertura
Priority)
veya M modunda
kullanılmalı**



**Manuel Focus
özelligi**



**Flas TTL
(through the lens)**



büyütme oranı magnification



- Lensin üzerindeki halka ile kontrol edilir,
- Makro lenslerin üzerinde büyütme oranlarını gösteren rakamlar bulunur,
- Büyütme oranı lens üzerinde sabitlenmelidir.


Magnification Ratio

Büyütme oranı




13 12 115 11

WhiteBalance



Beyaz Ayarı



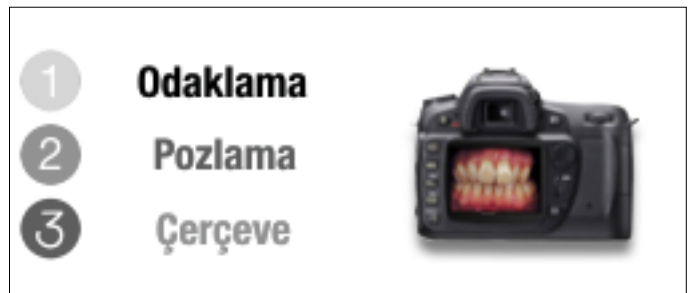
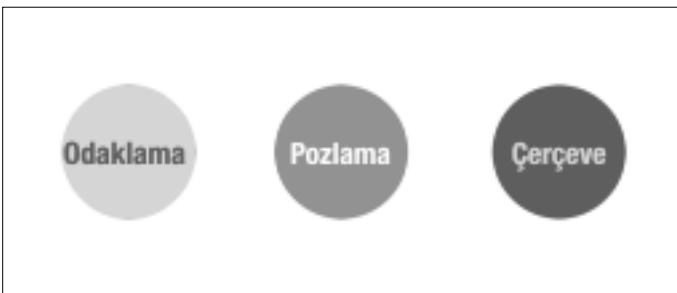
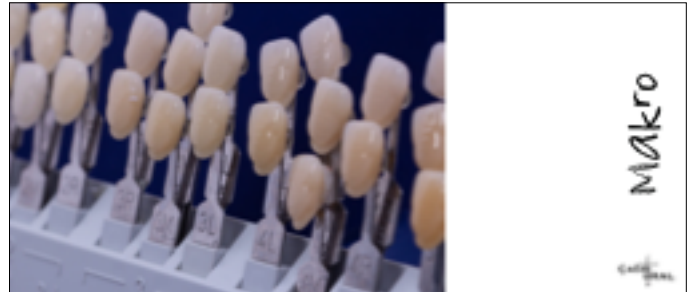flash cloudy fluorescent tungsten

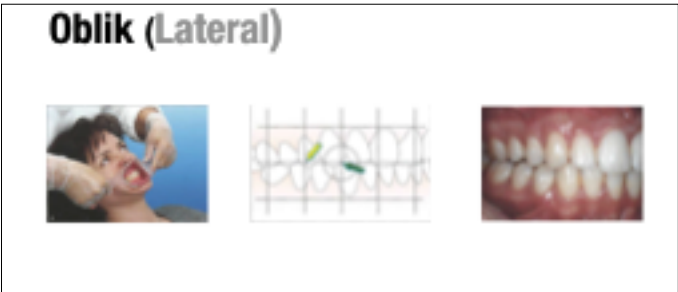
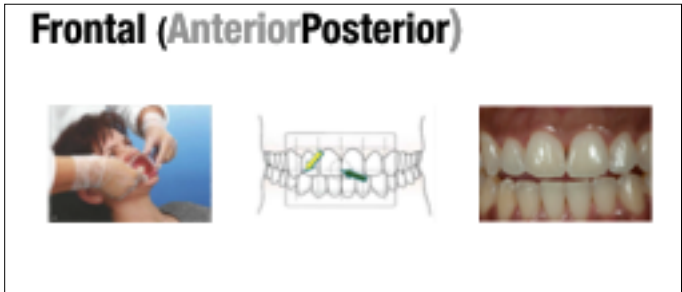
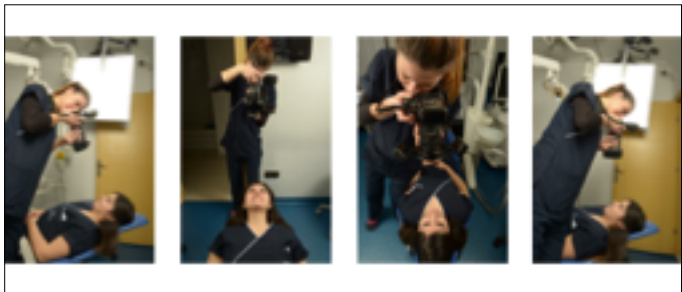




MAKRO



MAKRO





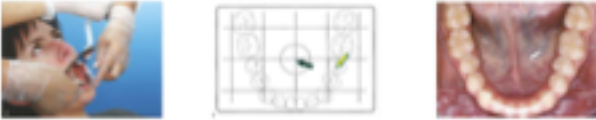
Oblik (Lateral)



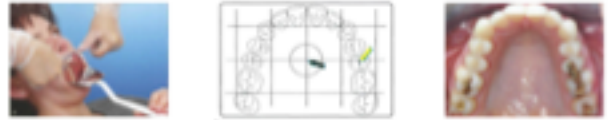
Oblik (Lateral)



Oklüzal



Oklüzal

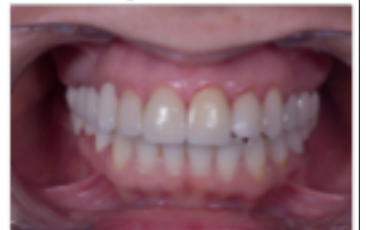

KameraAyna Açılanması



Frontal (AnteriorPosterior)

Büyükten Küçük 1:2
Görüntü Mesafesi Orta Kat
Dişlerin 122-218
Enlemler 168-230
Kamera Açısı 90°
ISO 100



Frontal (AnteriorPosterior)

Büyüklük Ölçüsü: 1:1,5-2

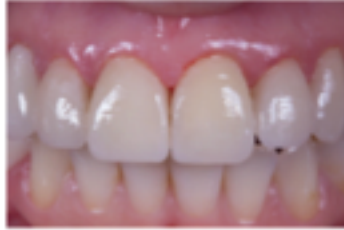Görüntü Merkezi: Orta Kıt

Dişler: 022-39

Enfeksiyon: 168-230

Kamera Açısı: 90°

ISO: 180



Frontal (AnteriorPosterior)

Büyüklük Ölçüsü: 1:1

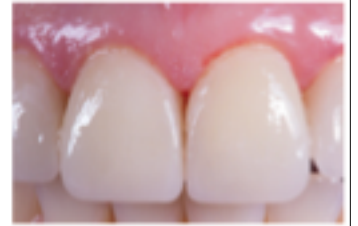Görüntü Merkezi: Orta Kıt

Dişler: 022-39

Enfeksiyon: 168-230

Kamera Açısı: 90°

ISO: 180



Oblik (Lateral)

Büyüklük Ölçüsü: 1:1,5-2

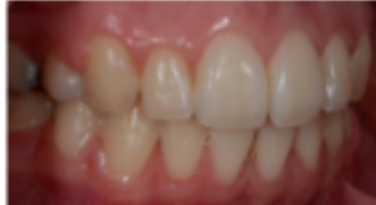Görüntü Merkezi: Kante

Dişler: 022-39

Enfeksiyon: 168-230

Kamera Açısı: 90°

ISO: 180



CloseUp

Büyüklük Ölçüsü: 1:1

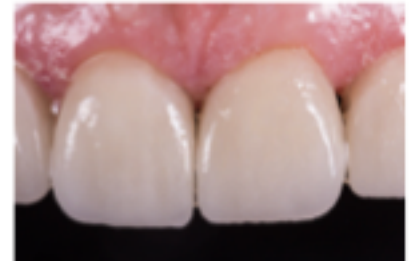Görüntü Merkezi: Orta Kıt

Dişler: 022-39

Enfeksiyon: 168-230

Kamera Açısı: 90°

ISO: 180



CloseUp

Büyüklük Ölçüsü: 1:1

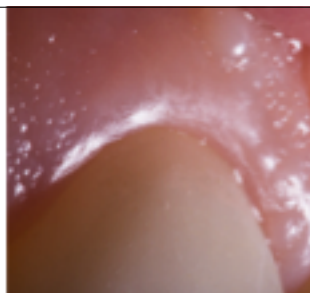
Görüntü Merkezi: Orta Kıt

Dişler: 022-39

Enfeksiyon: 168-230

Kamera Açısı: 90°

ISO: 180



Oklüzal

Büyüklük Ölçüsü: 1:1

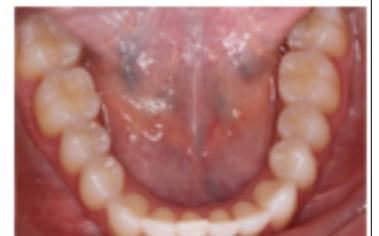Görüntü Merkezi: Ağır Tabano-Orta Kıt

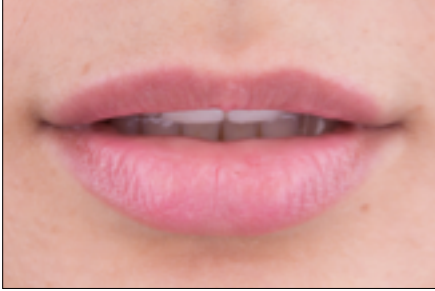Dişler: 022-39

Enfeksiyon: 168-230

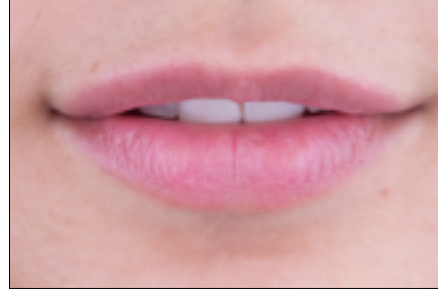Kamera Açısı: 90°

ISO: 180

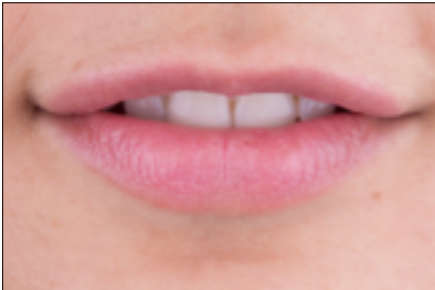



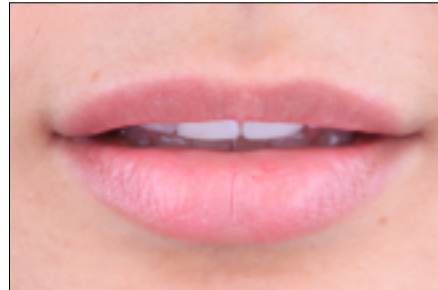YakınÇekim
DentoLabial
Çekimler



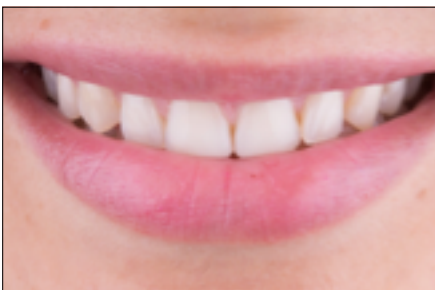“F” sesi



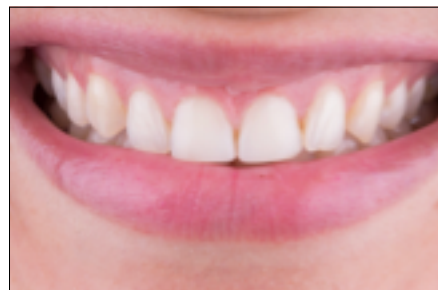“V” sesi



İstirahat



Sosyal
Gülüş



Büyüme Çağı: 13-5
Görüş: Merkez: Orta Kıt
Doktor: 1123-28 / 8-14 Farklı Bölge
Fotoğraf: çekim
Hastaya yaklaşıp: diyaloga
kullanma gerektirir
Kullanma: 100-200
Kamera Açık: 90°
110 180

